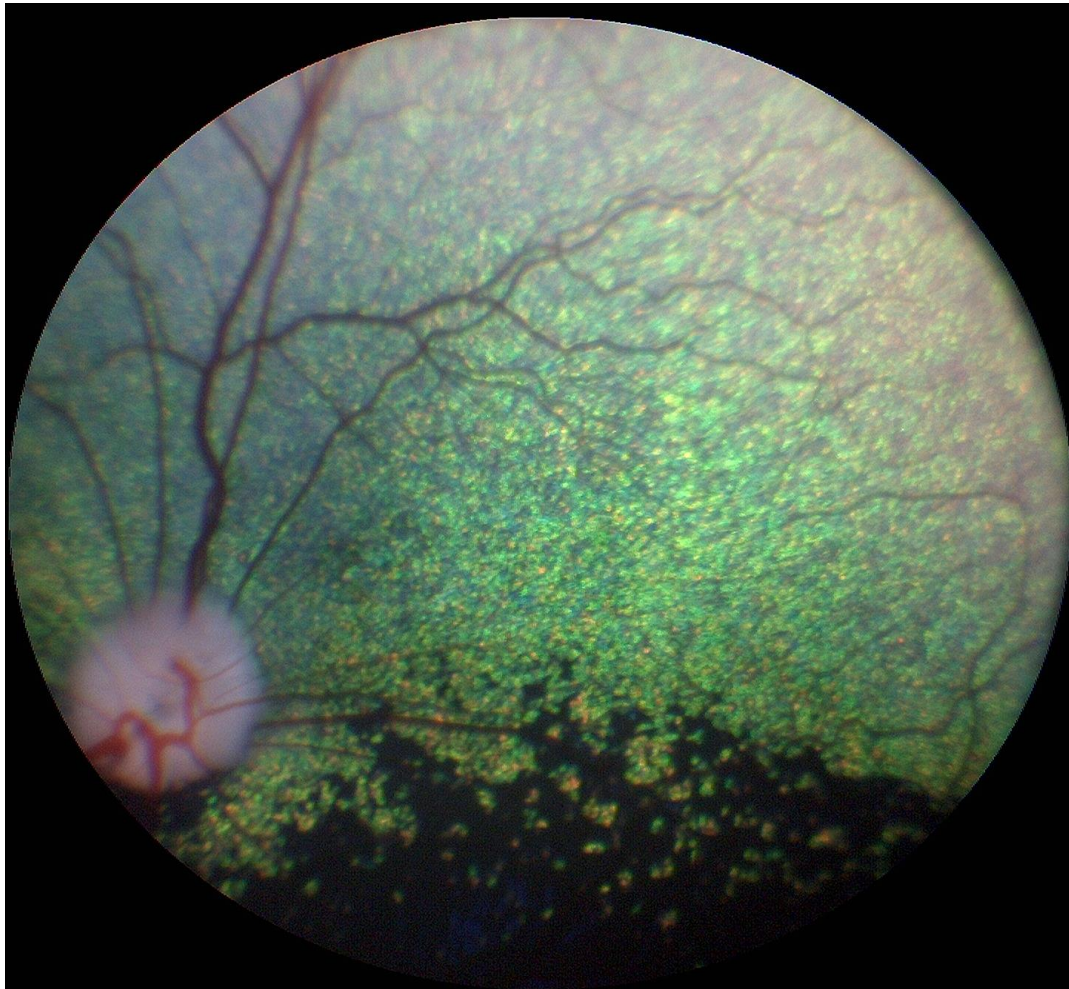


# AVLSANBEFALINGER



Revidert 2017 av gruppen av autoriserte attestutstedere for  
arvelige øyesykdommer i Norge

### **Anbefalt undersøkelsesrutine**

- **Avlsdyr:** Årlig så lenge de brukes i avl, første gang ved ett års alder.
- **Øvrige hunder:** Ved 1, 3 og 7 års alder
- **Valper med hensyn på medfødte sykdommer (se raseoversikten):** 6-8 uker gamle. Eksempler på øyesykdommer som kan avdekkes ved øyelysing av valper omfatter, men er ikke begrenset til: Collie eye anomaly, retinal dysplasi, PHTVL/PHPV, nukleære katarakter og persisterende pupillmembran
- **Gonioskopi** gjøres kun én gang og kan for aktuelle raser utføres i forbindelse med første øyelysing

**Avlsanbefalinger gis ut fra resultatet av øyelysingen. Anbefalingene er generelle og gjelder for alle raser. Avlsanbefalingene er gitt i samsvar med anbefalingene til European College of Veterinary Ophthalmologists Hereditary Eye Disease committee.**

**Ny kunnskap om en sykdom kan føre til at en avlsanbefaling senere kan endres for den aktuelle sykdommen**

### **Gentester**

Gentesting er tilgjengelig for mange arvelige øyesykdommer og det ventes at flere tester vil bli kommersielt tilgjengelig for flere raser etter hvert. For de spesifikke sykdommene der det finnes gentest gjelder spesielle avlsanbefalinger. Merk at en hundrase kan ha flere arvelige former av for eksempel PRA og katarakt, og at gentesten kun gjelder den gendefekten det testes for.

**På generelt grunnlag anbefales at hunder uansett rase øyelyses som ledd i kontrollprogram for arvelige sykdommer**

**Gentesting erstatter ikke øyelysing.**

Vedtatt på Europeisk FCI/Nasjonale Kennelklubber/ECVO møte Paris 2005

Lenker:

<http://www.vetnett.no/autorisert-oyelyser>

[http://ecvo.org/index.php?option=com\\_content&view=article&id=173&Itemid=701](http://ecvo.org/index.php?option=com_content&view=article&id=173&Itemid=701)

[www.optigen.com](http://www.optigen.com)

[www.aht.org.uk](http://www.aht.org.uk)

Utdrag fra NKKs hjemmeside (13.3.2017) vedrørende øyelysing:

### «Øyelysing

For følgende raser er det innført krav om kjent øyelysningsstatus ved registrering av valper i NKK. Øyelysningen må være foretatt maksimalt 12 mnd før paring.

- *Amerikansk cocker spaniel* (f.o.m 01.04.2014)
- *Amerikansk vannspaniel* (f.o.m 01.04.2014)
- *Bichon frisé* (f.o.m 01.01.2013)
- *Bichon havanais* (f.o.m 01.04.2016)
- *Bolognese* (f.o.m 01.04.2016)
- *Clumber spaniel* (f.o.m 01.04.2014)
- *Cocker spaniel* (f.o.m 01.04.2014)
- *Coton de tulear* (f.o.m 01.04.2016)
- *Dvergpinscher* (f.o.m 01.04.2016)
- *Dvergschnauzer (alle fargevarianter)* (f.o.m 01.04.2016)
- *Engelsk springer spaniel* (f.o.m 01.04.2014)
- *Field spaniel* (f.o.m 01.04.2014)
- *Irsk vannspaniel* (f.o.m 01.04.2014)
- *Norrbottenspets* (f.o.m 01.01.2014)
- *Russisk tsvetnaya bolonka* (f.o.m 01.01.2017)
- *Samojed* (f.o.m 01.07.2017)
- *Sussex spaniel* (f.o.m 01.04.2014)
- *Tibetansk spaniel* (f.o.m 01.04.2014)
- *Welsh springer spaniel* (f.o.m 01.04.2014)

For utenlandske hunder: Kopi av hundens ECVO-attest må vedlegges registreringsanmeldelsen. For svenske hunder: Dersom øyelysningen er utført i Sverige, men uten at det foreligger ECVO-attest, må kopi av den svenske øyelysingsattesten vedlegges registreringsanmeldelsen; dette resultatet kan imidlertid ikke legges inn i DogWeb».

## AVLSANBEFALINGER

### Medfødte tilstander

#### **Persisterende pupillmembran (PPM)**

- Hunder med små forandringer med strenger som krysser over pupillåpningen kan brukes i avl, men bør fortrinnsvis pares med hund uten tilsvarende forandringer. Dette gjelder alle raser
- Hunder med forandringer som affiserer synet anbefales ikke brukt i avl
- (Pigment på fremre linsekapsel uten andre forandringer beskrives, med klassifiseres ikke som PPM. Små forandringer på iris som ikke angår pupillåpningen anmerkes ikke på attesten.)
- Leukoma med pigmentrester på endotel etter PPM dømmes som PPM -cornea selv om strenger ikke lengre ses.

#### **PHTVL/PHPV (persisterende hyperplastisk tunica vasculosa lentis/persisterende hyperplastisk primær vitreus):**

- Hunder med PHTVL/PHPV grad 1 kan brukes i avl. Det anbefales paring med hund fri for lidelsen
- Hunder med grad 2-6 anbefales ikke brukt i avl, uansett rase

#### **Katarakt, medfødt:**

- Hunder med medfødt katarakt anbefales ikke brukt i avl
- Hunder med misdannelse i linsen, herunder lenticonus og linsecolobom anbefales ikke brukt i avl

#### **Retinal dysplasi (RD)**

- Det anbefales ikke generell avlsrestriksjon for (multi-)fokal og geografisk retinal dysplasi, men affiserte hunder anbefales paret med øyelyst, normal hund
- Hunder med total retinal dysplasi anbefales ikke brukt i avl
- Særlige anbefalinger er gitt for engelsk springer spaniel: Hunder med retinal dysplasi, uansett type, anbefales ikke brukt i avl

#### **Hypoplasi av n.opticus/mikropapill**

Det anbefales ikke avl på hunder med hypoplasi av n. opticus/mikropapill

#### **Collie eye anomaly (CEA)**

- Hunder med CRD anbefales paret med hund fri for CEA
- Hunder med CEA utover CRD, inkludert colobom, blødning i øyet og/eller netthinneløsning anbefales ikke brukt i avl

### **Colobom i synsnerven**

Hunder med colobom i synspapillen, uansett rase, anbefales ikke brukt i avl

### **Pektinatligament-abnormalitet og trange iridocornealvinkler**

Det anbefales gonioskopi på alle typer Basset, Engelsk springer spaniel, Flat coated retriever, Samojed, Siberian husky, Amerikansk cocker spaniel, Bouvier de Flandres, Leonberger, Blodhund, Chow Chow, Border Collie, Golden retriever, Glen of Imaal terrier, Langhåret vorstehhund, Shiba, Welsh springer spaniel, Dandy Dinmont Terrier, Dutch Shepherd (Rough Hair), Entlebucher Mountain Dog, Magyar Vizsla og Tatra Mountain dog.

Forklaring på betegnelser:

- Fibrae latae: Brede fibre i pektinatligamentet
- Laminae: Lengre områder er unormale
- Occlusio: Vinkelen er lukket

Vurdering av resultat:

- < 25% unormalt: Fri
- 25-50% unormal: Usikker (diagnosen er sikker, men betydning er usikker)
- 50% unormal: Affisert
- 

Avlsanbefaling:

- Ikke alle hunder som har "unormale" funn bør utelukkes fra avl. Men i og med at det finnes en sammenheng mellom gonioskopifunn og risiko for å få glaukom, og for å bringe anlegget for unormalt avløp videre til avkommet, anbefales at en hund med anmerkning pares mot en hund med normalt gonioskopifunn. Man bør også være forsiktig med å pare hunder fra to linjer hvor glaukom forekommer
- Hunder med glaukom bør ikke brukes i avl

### **Multiple medfødte øyeforandringer, herunder mikroftalmi**

Hunder med slike forandringer anbefales ikke brukt i avl

### **Aplasi av tårepunkt/mikropunktum**

Hunder med lidelsen kan brukes i avl, men det anbefales paring med normal øyelyst hund.

### **Dermoid**

- Hunder med små dermoid i konjunktiva kan brukes i avl hvis de ellers har egenskaper som er viktige for rasens framgang
- Hunder med dermoid som angår hornhinne og/eller øyelokk anbefales ikke brukt i avl

### **Irishyoplasi ("iriscolobom")**

- Hunder med irishyoplasi kan brukes i avl hvis forandringene er milde (fortynnet iris) og bruk av hunden i avl ellers er viktig for rasens framgang. Det anbefales paring med hund fri for tilsvarende forandringer.
- Hunder med uttalte forandringer (manglende iris vev) eller med andre samtidige misdannelser i øyet anbefales ikke brukt i avl

### **Fotoreseptor-dysplasi, ulike typer**

Hunder med fotoreseptordysplasi, deres foreldre, søsken og avkom anbefales ikke brukt i avl. For de sykdommene hvor gentest er tilgjengelig gjelder egne anbefalinger.

### **Ervervede tilstander**

#### **Entropion**

- Forandringene kan være uni- eller bilaterale og beskrives og graderes i mild, moderat og uttalt.
- Hunder med milde forandringer (medial entropion) kan brukes i avl, men det anbefales paring med hund som er fri for lidelsen
- Hunder med moderate forandringer kan brukes med forsiktighet i avl, men det anbefales paring med hund som er fri for lidelsen
- Hunder med uttalt entropion som gir /har gitt hornhinneforandringer anbefales ikke brukt i avl

#### **Ektropion/makroblefaron**

- Forandringene kan være uni- eller bilaterale og beskrives og graderes i mild og uttalt
- Hunder med milde forandringer kan brukes i avl, men det anbefales paring med hund som er fri for lidelsen
- Hunder med uttalt ektropion/makroblefaron anbefales ikke brukt i avl

#### **Feilstilte øyehår (distichiasis/trichiasis/ektopisk cilium)**

- Hunder med ektopiske cilier eller med uttalt grad av distichiasis/trichiasis anbefales ikke brukt i avl
- Hunder med mild eller moderat grad av distichiasis kan brukes i avl, men det anbefales paring med hund fri for lidelsen

#### **Corneadystrofi**

- Corneadystrofi i stroma registreres på attesten for alle raser, og det anbefales paring med fri hund.
- Hunder med endoteldystrofi anbefales ikke brukt i avl

#### **Katarakt (utviklingskatarakt)**

- Hunder med arvelig katarakt anbefales ikke brukt i avl
- Unntak er hunder med fremre Y-sømskatarakt (på attesten avkrysset som «ant.sut.l»), disse kan med forsiktighet brukes i avl hvis de ellers representerer gode avlsdyr. Ved bruk av hunder med fremre Y-sømskatarakt i avl, anbefales det paring med hund fri for tilsvarende katarakt

- Unntak er hunder med katarakt hvor klar, ikke-arvelig årsak til katarakt kan påvises

### **Pulverulent nukleær katarakt**

Hunder med pulverulent nukleær katarakt kan brukes i avl, men det anbefales paring med hund som er fri for tilsvarende forandringer

### **Primær linseluksasjon**

- Hunder med primær linseluksasjon anbefales ikke brukt i avl
- For foreldre, søsken og avkom vil avlsrestriksjoner avhenge av type og nedarving av sykdommen, og hvorvidt det er gentest tilgjengelig

### **Progressiv retinal atrofi (PRA) – ulike typer**

- Hunder med PRA, uansett form, anbefales ikke brukt i avl
- Hvis defektgenet ikke er identifisert og det ikke finnes gentest, gjelder at hund med PRA, dens foreldre, søsken og avkom ikke anbefales brukt i avl
- For hunder som gentestes gjelder andre anbefalinger, avhengig av nedarvingsmønster

### **Vitreusfremfall**

- Hunder med fremfall av glasslegememateriale (vitreusfremfall) kan brukes i avl hvis de ikke tilhører en rase hvor arvelig linseluksasjon er kjent
- Vitreusprolaps (Vitreusfremfall) graderes i mild og uttalt på attesten
- Ved vitreusprolaps (Vitreusfremfall) anbefales paring med hund fri for tilsvarende forandringer
- For raser med linseluksasjon gjelder at hunden kan brukes i avl hvis det ikke foreligger andre symptomer på linseluksasjon. Hund med vitreusfremfall anbefales paret med en hund uten tilsvarende forandringer
- I tilfeller hvor bedømmelsen vedrørende linseluksasjon er usikker, krysses av på attesten for "Mistenkt" og hunden undersøkes på nytt igjen etter 6 måneder

### **Iriscyster (Uvealcyster)**

- Iriscyster anmerkes på attesten under punkt 18 på ECVO attesten på spesifikke raser. (Boston terrier, Amerikansk bulldog, Great dane, Golden retriever og Labrador retriever)
- Det anbefales generelt at hunder med iriscyster pares med hund fri for tilsvarende forandringer
- Hunder med iriscyster hvor det hos rasen er beskrevet komplikasjoner i form av betennelse (uveitt) og/eller trykkstigning i øyet (glaukom) anbefales ikke brukt i avl

### **Retinopatier**

- Forandringer forenlig med mistanke om arvelig retinopati krysses av som mistenkt eller affisert avhengig av utbredelse og kliniske symptomer under punkt 18 på ECVO



attesten. Hunder mistenkt for arvelig retinopati anbefales undersøkt igjen etter 6-12 måneder

- Det anbefales ikke avl på hunder som er mistenkt for eller affisert av arvelig retinopati
- Retinopatier uten mistanke om arvelig betinget årsak beskrives under beskrivelse på ECVO attesten og tegnes inn. Ved tvil om arvelighet, krysses det av for mistenkt under punkt 18 og anbefales ny undersøkelse om 6-12 måneder

**For følgende sykdommer gjelder at affisert hund ikke bør brukes i avl:**

- Okulær melanose
- Punktat keratitt
- Kronisk superfisiell keratitt (pannus, pannøs keratitt)
- Keratoconjunctivitis sicca vurdert som arvelig
- Netthinneløsning som regnes å være arvelig betinget
- Sykdommer i netthinnen *inkludert, men ikke begrenset til:*
  - Andre retinadegerasjoner (dekker både Working dog retinopati, retinopati hos rottweiler og retinopati hos vestgøtaspets)
  - Chinese crested dog pigmentøs chorioretinopati
  - Slowly progressive retinopathy hos shetland sheepdog
  - Basenjiiretinopati
  - Canine multifocal retinopathy (CMR) –gentester finnes
  - Ceroid lipofuscinose
  - Retinal pigmentepitel-dystrofi (RPED)

Rase	Gruppe	Sykdom
Afghansk mynde	10- MYNDER	Utviklingskatarakt Vitrusdegenerasjon/vitrusprolaps
Airdale terrier	03 - TERRIERE	Persisterende pupillmembran (PPM) Utviklingskatarakt Progressiv retinal atrofi (PRA)
Akita	05: SPISSHUNDER	Multiple okulære anomalier (MOA) Progressiv retinal atrofi (PRA) Uveodermatologisk syndrom
Alaskan Malamute	05: SPISSHUNDER	Cone degeneration (CD, dagblindhet, hemeralopi) Utviklingskatarakt Working dog retinopati
Amerikansk cocker spaniel	08: APPORTERENDE HUNDER	Progressiv retinal atrofi (PRA- prcd) Utviklingskatarakt Glaukom Diverse øyelokkslidelser Atresi av tårekanalsåpning
Australsk cattledog	01 - BRUKS-, HYRDE - OG GJETERHUNDER	Linseluksasjon Progressiv retinal atrofi (PRA-prcd) Katarakt
Australsk kelpie	01 - BRUKS-, HYRDE - OG GJETERHUNDER	Linseluksasjon Utviklingskatarakt
Australsk Shepherd	01 - BRUKS-, HYRDE - OG GJETERHUNDER	Collie eye anomaly (CEA) Iriscolobom/irishypoplasi Multiple okulære anomalier (MOA) Merle okulær dysgenese Canine multifokal retinopati (CMR 1 og 3) Cone degeneration (CD) Progressiv retinal atrofi (PRA) Primær linseluksasjon og primært glaukom har vært beskrevet på rasen.
Australsk terrier	03 - TERRIERE	Utviklingskatarakt Progressiv retinal atrofi (PRA)
Basenji	05: SPISSHUNDER	Persisterende pupillmembran(PPM) Colobom synsnerven – mulig assosiert med PPM Retinopati–langsomt progredierende retinadegenerasjon
Basset hound, alle typer	04/06: DACHS-, DRIVENDE- OG SPORHUNDER	Glaukom Ektropion
Beagle	04/06: DACHS-, DRIVENDE- OG SPORHUNDER	Glaukom Utviklingskatarakt
Bichon frisé	09: SELSKAPSHUNDER	Utviklingskatarakt: kan komme alt fra 6 mnd. alder men også relativt sent i hundens liv, kan raskt utvikles til totalkatarakt, Progressiv retinal atrofi (PRA)
Bichon havanais	09: SELSKAPSHUNDER	Utviklingskatarakt Progressiv retinal atrofi (PRA) Vitrusdegenerasjon/vitrusfremfall
Bolonka, tsvetnaya	09: SELSKAPSHUNDER	Utviklingskatarakt Progressiv retinal atrofi (PRA) Retinopati
Border collie	01 - BRUKS-, HYRDE - OG GJETERHUNDER	Collie eye anomaly (CEA) Working dog retinopati (multifokal retinadegenerasjon) Progressiv retinal atrofi (PRA) Primær linseluksasjon og primært glaukom har også vært beskrevet på rasen Ceroid lipofuscinose

Borzoï	10- MYNDER	Multifocal chorioretinopati
Boston terrier	09: SELSKAPSHUNDER	Katarakt, tidlig (HSF4, gentest) Utviklingskatarakt Corneaendotel dystrofi Iris cyste (uvealcyster) Atresi av tårekanalsåpning
Bouvier des flandres	01 - BRUKS-, HYRDE - OG GJETERHUNDER	PHTVL/PHPV (persisterende tunica vasculosa lentis /persisterende hyperplastisk primært vitreus) Utviklingskatarakt (bakre pol eller mer utbredt) Glaukom
Boxer	02: SCHNAUZER/PINSCHER, MOLOSSER, SENNENHUNDER	Utviklingskatarakt
Briard	01 - BRUKS-, HYRDE - OG GJETERHUNDER	Kongenital retinal dystrofi (RPE 65) (Flere tilfeller beskrevet i Sverige. Forekomst i Norge ikke kjent.) Progressiv retinal atrofi (PRA)
Cairn terrier	03 - TERRIERE	Okulær melanose (hyperpigmentering av iris og iridocornealvinkel med sekundært glaukom)
Cavalier king charles spaniel	09: SELSKAPSHUNDER	Kongenital katarakt eventuelt med lenticonus (misdannet bakre linsekapsel) og/eller mikroftalmi. Utviklingskatarakt Retinal dysplasi (RD, fokal/multifokal og geografisk) Corneadystrofi
Chihuahua (lang- og korthår)	09: SELSKAPSHUNDER	Progressiv retinal atrofi (PRA) Utviklingskatarakt
Chinese Crested / powder puff	09: SELSKAPSHUNDER	Progressiv retinal atrofi (PRA) Chorioretinopati Keratoconjunctivitis sicca (KCS) Irishypoplasi/Iriscolobom Linseluksasjon Vitreusdegenerasjon/vitreusprolaps Shirmer tear test (STT) skal måles ved første gangs øyelysning
Chow chow	05: SPISSHUNDER	Persisterende pupillmembran PPM Glaukom
Cocker spaniel, engelsk	08: APPORTERENDE HUNDER	Progressiv retinal atrofi (PRA) Katarakt Mikroftalmi Persisterende pupillmembran (PPM)
Collie	01 - BRUKS-, HYRDE - OG GJETERHUNDER	Collie Eye Anomaly (CEA) Multiple okulære anomalier (MOA) Merle ocular dysgenese Hypoplasi av synsnerven Mikroftalmi (kan være vanskelig å gradere da rasestandard tilsier at øynene skal være små) Persisterende pupillmembran Progressiv retinal atrofi tidlig form (PRA-rcd2 ikke påvist i Norge) Progressiv retinal atrofi sen form (PRA-spiller liten rolle i Norge i dag)
Coton de tular	09: SELSKAPSHUNDER	Canine multifokal retinopati (CMR2) gentest
Dachshund, dverg korthåret	04/06: DACHS-, DRIVENDE- OG SPORHUNDER	Cone-rod dystrofi 1 (Cord1, en form for PRA, gentest) Progressiv retinal atrofi (PRA-ulike former)

Dachshund, dverg langhåret	04/06: DACHS-, DRIVENDE- OG SPORHUNDER	Cone-rod dystrofi 1 (cord1-en form for PRA, gentest) Progressiv retinal atrofi (PRA-ulike former))
Dachshund, korthåret	04/06: DACHS-, DRIVENDE- OG SPORHUNDER	Utviklingskatarakt Progressiv retinal atrofi (PRA)
Dachshund, langhåret	04/06: DACHS-, DRIVENDE- OG SPORHUNDER	Progressiv retinal atrofi (PRA) Idiopatisk keratitt (keratitis punctata)
Dachshund, strihåret	04/06: DACHS-, DRIVENDE- OG SPORHUNDER	Cone-rod dystrofi (NPHP4, dagblindhet, gentest) Progressiv retinal atrofi (PRA) Utviklingskatarakt
Dalmatiner	04/06: DACHS-, DRIVENDE- OG SPORHUNDER	Irishyoplasji
Dansk-svensk gårdshund	02: SCHNAUZER/PINSCHER, MOLOSSER, SENNENHUNDER	Linseluksasjon Progressiv retinal atrofi (PRA)
Dobermann	02: SCHNAUZER/PINSCHER, MOLOSSER, SENNENHUNDER	PHTVL/PHPV (persisterende hyperplastisk tunica vasculosis lentis/persisterende hyperplastisk primær vitreus. Multiple okulære anomalier (MOA)
Engelsk setter	07: STÅENDE FUGLEHUNDER	Progressiv retinal atrofi (PRA, rcd4, gentest) Ceroid lipofuscinose
Engelsk springer spaniel	08: APPORTERENDE HUNDER	Cone-rod dystrofi (cord1, dagblindhet) Progressiv retinal atrofi (PRA) Retinal dysplasi (RD, fokal/multifokal, geografisk. Geografisk RD hos rasen kan progrediere til retinaløsning) Utviklingskatarakt Glaukom
Eurasier	05: SPISSHUNDER	Entropion Utviklingskatarakt Glaukom
Fransk bulldog	09: SELSKAPSHUNDER	Utviklingskatarakt tidlig form (HSF4, gentest) Keratoconjunctivitis sicca (KCS) Fremfall av 3.øyelokks tårekjertel Lagofthalmos Medial entropion Dermoid
Gordon setter	07: STÅENDE FUGLEHUNDER	Progressiv retinal atrofi (PRA, rcd4, gentest)
Griffon belge, bruxellois og petit barbancon	09: SELSKAPSHUNDER	Utviklingskatarakt Retinal dysplasi (RD, fokal/multifokal, geografisk)
Groenendael	01 - BRUKS-, HYRDE - OG GJETERHUNDER	Utviklingskatarakt (mest bakre pol men også mer utbredt kortikal katarakt) Kronisk superfiell keratitt (pannus) Episclerokeratitt. Working dog retinopati
Hollandsk gjeterhund	01 - BRUKS-, HYRDE - OG GJETERHUNDER	Katarakt Glaukom
Islandsk fårehund	05: SPISSHUNDER	Katarakt (Overveiende kortikale, total katarakt er beskrevet)
Irsk setter	07: STÅENDE FUGLEHUNDER	Progressiv retinal atrofi tidlig form (PRA, rcd-1, gentest) Progressiv retinal atrofi sen form (PRA, rcd4, gentest)
Irsk ulvehund	10- MYNDER	Progressiv retinal atrofi tidlig form (PRA) Utviklingskatarakt
Italiensk mynde	10- MYNDER	Vitreusdegenerasjon/vitreusfremfall Glaukom sekundært til vitreusfremfall er beskrevet hos rasen

		Goniodysgenese Utviklingskatarakt
Kaukasisk ovtcharka	01 - BRUKS-, HYRDE - OG GJETERHUNDER	Mikroftalmi Retinal dysplasi (RD,fokal/multifokal og geografisk) Katarakt
King Charles spaniel	09: SELSKAPSHUNDER	Persisterende hyperplastisk tunica vasculosis lentis/persisterende hyperplastisk primær vitreus PHTVL/PHPV.
Kleinspitz	05: SPISSHUNDER	Utviklingskatarakt Progressiv retinal atrofi (PRA)
Laekenois	01 - BRUKS-, HYRDE - OG GJETERHUNDER	Utviklingskatarakt (mest bakre pol, men også mer utbredt kortikal katarakt) Kronisk superfisiell keratitt (pannus) Episclerokeratitt.
Lagotto romagnolo	08: APPORTERENDE HUNDER	Progressiv retinal atrofi (PRA) Katarakt
Lancashire heeler	01 - BRUKS-, HYRDE - OG GJETERHUNDER	Collie Eye Anomali (CEA) Progressiv retinal atrofi (PRA)
Lapphund, finsk	05: SPISSHUNDER	Persisterende hyperplastisk tunica vasculosis lentis/persisterende hyperplastisk primær vitreus PHTVL/PHPV. Utviklingskatarakt. Progressiv retinal atrofi (PRA, prcd) Canine multifokal retinopati (CMR 1 og 3)
Lapphund, svensk	05: SPISSHUNDER	Utviklingskatarakt Progressiv retinal atrofi (PRA)
Lapsk vallhund	05: SPISSHUNDER	Utviklingskatarakt Progressiv retinal atrofi (PRA) Canine multifokal retinopati (CMR3)
Leonberger	02: SCHNAUZER/PINSCHER, MOLOSSER, SENNENHUNDER	Utviklingskatarakt (enten som bakre polkatarakt, mer utbredt kortikal katarakt eller fremre Y-søms katarakt. Initiale forandringer kan også presenteres som diffus opasitet i linsene) Glaukom Pulverulent nukleær katarakt
Lhasa apso	09: SELSKAPSHUNDER	Progressiv retinal atrofi (PRA) Utviklingskatarakt Keratoconjunctivitis sicca
Løwchen	09: SELSKAPSHUNDER	Progressiv retinal atrofi (PRA) Utviklingskatarakt
Malinois	01 - BRUKS-, HYRDE - OG GJETERHUNDER	Utviklingskatarakt (mest bakre pol men også mer utbredt kortikal katarakt) Kronisk superfisiell keratitt (pannus) Episclerokeratitt.
Mastiff	02: SCHNAUZER/PINSCHER, MOLOSSER, SENNENHUNDER	Canine multifokal retinopati (CMR1) Persisterende pupillmembran (PPM)
Mops	09: SELSKAPSHUNDER	Lagoftalmos(for store øyespalter) Trichiasis Pigmentøs keratitt Progressiv retinal atrofi (PRA) Utviklingskatarakt
Norrbottenspets	05: SPISSHUNDER	Utviklingskatarakt
Norsk buhund	05: SPISSHUNDER	Utviklingskatarakt Pulverulent nukleær katarakt
Norsk elghund	05: SPISSHUNDER	Glaukom Progressiv retinal atrofi (PRA) Utviklingskatarakt

		Tidlig rod-cone degenerasjon (en form for PRA, ikke påvist i Norge)
Old English sheepdog	01 - BRUKS-, HYRDE - OG GJETERHUNDER	Multiple okulære anamolier(MOA) Mikroftalmi Katarakt Utviklingskatarakt
Papillon/phalene	09: SELSKAPSHUNDER	Progressiv retinal atrofi (PRA) Utviklingskatarakt Vitrusdegenerasjon/vitrusfremfall
Petit Basset Griffon Vendéen	04/06: DACHS-, DRIVENDE- OG SPORHUNDER	Glaukom Ektropion
Pinscher, dverg	02: SCHNAUZER/PINSCHER, MOLOSSER, SENNENHUNDER	Persisterende hyperplastisk tunica vasculosis lentis/persisterende hyperplastisk primær vitreus PHTVL/PHPV. Utviklingskatarakt. Progressiv retinal atrofi (PRA)
Pinscher, mellom	02: SCHNAUZER/PINSCHER, MOLOSSER, SENNENHUNDER	Persisterende hyperplastisk tunica vasculosis lentis/persisterende hyperplastisk primær vitreus PHTVL/PHPV. Utviklingskatarakt
Polsk owczarek niziny (PON)	01 - BRUKS-, HYRDE - OG GJETERHUNDER	Ceroid lipofuscinose(CL- retinaforandringer kan utvikles før neurologiske forandringer) Progressiv retinal atrofi (gentest)
Pomeranian	09: SELSKAPSHUNDER	Utviklingskatarakt Progressiv retinal atrofi (PRA)
Portugisisk vannhund	08: APPORTERENDE HUNDER	Progressiv retinal atrofi (PRA-prcd) Katarakt
Puddel, dverg	09: SELSKAPSHUNDER	Progressiv retinal atrofi (PRA-prcd.) Hypoplasi av nervus opticus Utviklingskatarakt
Puddel, mellom	09: SELSKAPSHUNDER	Progressiv retinal atrofi (PRA-prcd.) Hypoplasi av nervus opticus Utviklingskatarakt.
Puddel, stor	09: SELSKAPSHUNDER	Utviklingskatarakt (kortikal og fremre Y-søm)
Puli/Pumi	01 - BRUKS-, HYRDE - OG GJETERHUNDER	Retinal dysplasi (RD fokal/multifokal, geografisk)
Pyreneerhund	01 - BRUKS-, HYRDE - OG GJETERHUNDER	Canine multifokal retinopati (CMR1)
Retriever, chesapeake bay	08: APPORTERENDE HUNDER	Progressiv retinal atrofi (PRA-prcd) Utviklingskatarakt (bakre pol, mer utbredt kortikal, fremre Y-søm)
Retriever, curly coated	08: APPORTERENDE HUNDER	Progressiv retinal atrofi (PRA-prcd) Utviklingskatarakt (bakre pol, mer utbredt kortikal, fremre Y-søm)
Retriever, flat coated	08: APPORTERENDE HUNDER	Progressiv retinal atrofi (PRA-prcd) Utviklingskatarakt (bakre pol, mer utbredt kortikal, fremre Y-søm) Glaukom Ektopisk cilium Working dog retinopati
Retriever, golden	08: APPORTERENDE HUNDER	Progressiv retinal atrofi (PRA-ulike former, flere gentester) Utviklingskatarakt (bakre pol, mer utbredt kortikal, fremre Y-søm) Atresi av tårekanalsåpning Pigmentøs uveitt Iriscyster (uvealcyster) Retinal dysplasi (RD fokal/multifokal, geografisk)

Retriever, labrador	08: APPORTERENDE HUNDER	Progressiv retinal atrofi (PRA-ulike former, flere gentester) Utviklingskatarakt (bakre pol, mer utbredt kortikal, fremre Y-søm) Retinal dysplasi (RD, fokal/multifokal, geografisk og total) Iriscyster (uvealcyster)
Retriever, nova scotia duck tolling	08: APPORTERENDE HUNDER	Progressiv retinal atrofi (PRA-ulike former, flere gentester) Utviklingskatarakt (bakre pol, mer utbredt kortikal, fremre Y-søm) Collie Eye Anomaly (CEA) Atresi av tårepunkta.
Rottweiler	02: SCHNAUZER/PINSCHER, MOLOSSER, SENNENHUNDER	Utviklingskatarakt (bakre pol eller mer utbredt) Irishypoplasi/colobom Retinal dysplasi (RD –fokal/multifokal) Rottweiler retinopati
Samojed	05: SPISSHUNDER	Glaukom Utviklingskatarakt Working dog retinopati
Schapendoes	01 - BRUKS-, HYRDE - OG GJETERHUNDER	Katarakt Progressiv retinal atrofi (PRA)
Schnauzer, dverg	02: SCHNAUZER/PINSCHER, MOLOSSER, SENNENHUNDER	Utviklingskatarakt Kongenital katarakt Mikroftalmi Progressiv retinal atrofi (PRA-flere former) Ceroid lipofuscinose(CL)
Schnauzer, mellom	02: SCHNAUZER/PINSCHER, MOLOSSER, SENNENHUNDER	Utviklingskatarakt Persisterende hyperplastisk tunica vasculosis lentis/persisterende hyperplastisk primær vitreus (PHTVL/PHPV)
Schnauzer, riesen	02: SCHNAUZER/PINSCHER, MOLOSSER, SENNENHUNDER	Persisterende hyperplastisk tunica vasculosis lentis/persisterende hyperplastisk primær vitreus (PHTVL/PHPV.) Utviklingskatarakt Retinal dysplasi (RD- fokal/multifokal)
Schæferhund	01 - BRUKS-, HYRDE - OG GJETERHUNDER	Medfødt katarakt Utviklingskatarakt Kronisk superfisiell keratitt (pannus)
Shar pei	02: SCHNAUZER/PINSCHER, MOLOSSER, SENNENHUNDER	Entropion/blepharophimose Linseluksasjon Glaukom Progressiv retinal atrofi (PRA)
Shetland sheepdog	01 - BRUKS-, HYRDE - OG GJETERHUNDER	Collie Eye Anomaly (CEA) Progressiv retinal atrofi (PRA, gentest) Slowly progressiv retinopati (SPR)
Shiba	05: SPISSHUNDER	Utviklingskatarakt Glaukom
Shih tzu	09: SELSKAPSHUNDER	Progressiv retinal atrofi (PRA) Vitreudegenerasjon Utviklingskatarakt Keratoconjunctivitis sicca (KCS)
Siberian husky	05: SPISSHUNDER	Glaukom Utviklingskatarakt Corneadystrofi Progressiv retinal atrofi (PRA, x-linked) Working dog retinopati

Sloughi	10- MYNDER	Rod-cone dysplasi (form for tidlig PRA)
Spansk vannhund	08: APPORTERENDE HUNDER	Progressiv retinal atrofi (PRA -prcd) Katarakt
Spitz	05: SPISSHUNDER	Utviklingskatarakt Progressiv retinal atrofi (PRA)
St.bernhardshund	02: SCHNAUZER/PINSCHER, MOLOSSER, SENNENHUNDER	Utviklingskatarakt Entropion/ektropion/makroblepharon Mikroftalmi
Staffordshire bull terrier	03 - TERRIERE	Persisterende hyperplastisk tunica vasculosis lentis/persisterende hyperplastisk primær vitreus (PHTVL/PHPV) Katarakt (HSF4, utvikles tidlig) Utviklingskatarakt Retinopati, overveiende hyporefleksive i periferien av tapetum med refleksjonsendringer som brer seg mot sentrale tapetum
Terriere, andre i gruppe 3	03 - TERRIERE	Linseluksasjon (diagnostisert hos Sealyham-, Fox- og Jack Russel Terrier)
Tervueren	01 - BRUKS-, HYRDE - OG GJETERHUNDER	Utviklingskatarakt (mest bakre pol men også mer utbredt kortikal katarakt) Kronisk superfisiell keratitt (pannus) Episclerokeratitt Working dog retinopati
Tibetansk spaniel	09: SELSKAPSHUNDER	Progressiv retinal atrofi (PRA) Utviklingskatarakt
Tibetansk terrier	09: SELSKAPSHUNDER	Progressiv retinal atrofi (PRA) Ceroid lipofuscinose (CL) Linseluksasjon Utviklingskatarakt
Ungarsk kuvasz	01 - BRUKS-, HYRDE - OG GJETERHUNDER	Progressiv retinal atrofi (PRA)
Volpino italiano	05: SPISSHUNDER	Linseluksasjon
Vorstehhund, korthåret	07: STÅENDE FUGLEHUNDER	Cone-dystrofi(cd-dagblindhet-det sees ikke oftalmoskopiske forandringer, diagnose baseres på kliniske funn, ERG og gentest))
Vorstehhund, langhåret	07: STÅENDE FUGLEHUNDER	Glaukom
Västgötaspets	05: SPISSHUNDER	Vestgötaspetsretinopati Progressiv retinal atrofi (PRA)
Wachtelhund	08: APPORTERENDE HUNDER	Utviklingskatarakt Progressiv retinal atrofi (PRA)
Welsh corgi, cardigan	01 - BRUKS-, HYRDE - OG GJETERHUNDER	Progressiv retinal atrofi (PRA-rcd 3, ikke kjent i Norge)
Welsh corgi, pembroke	01 - BRUKS-, HYRDE - OG GJETERHUNDER	Utviklingskatarakt (få tilfeller påvist) Progressiv retinal atrofi (PRA) Persisterende pupillmembran(PPM) Retinal dysplasi (RD, fokal/multifokal)
Welsh springer spaniel	08: APPORTERENDE HUNDER	Cone-rod dystrofi(cord1, dagblindhet) Progressiv retinal atrofi (PRA) Retinal dysplasi (RD, fokal/multifokal og geografisk) Utviklingskatarakt Glaukom Distichiasis
West highland white terrier	03 - TERRIERE	Kongenital katarakt med/uten mikroftalmi. Utviklingskatarakt Keratoconjunctivitis sicca
Whippet	10- MYNDER	Collie Eye Anomaly (CEA, gentlest langhåret Wippet) Progressiv retinal atrofi (PRA)



		Vitreusdegenerasjon/vitreusprolaps Utviklingskatarakt
Yorkshireterrier	09: SELSKAPSHUNDER	Retinal dysplasi (RD, fokal/multifokal, geografisk Progressiv retinal atrofi (PRA) Keratoconjunctivitis sicca(KCS) Utviklingskatarakt